

# Metastazující karcinom rekta - kazuistika

MUDr. Michal Vočka

Onkologická klinika 1. LF UK a VFN

MUDr. Petr Dytrych

1. Chirurgická klinika 1. LF UK a VFN

# Kazuistika - metastazující ca rekta

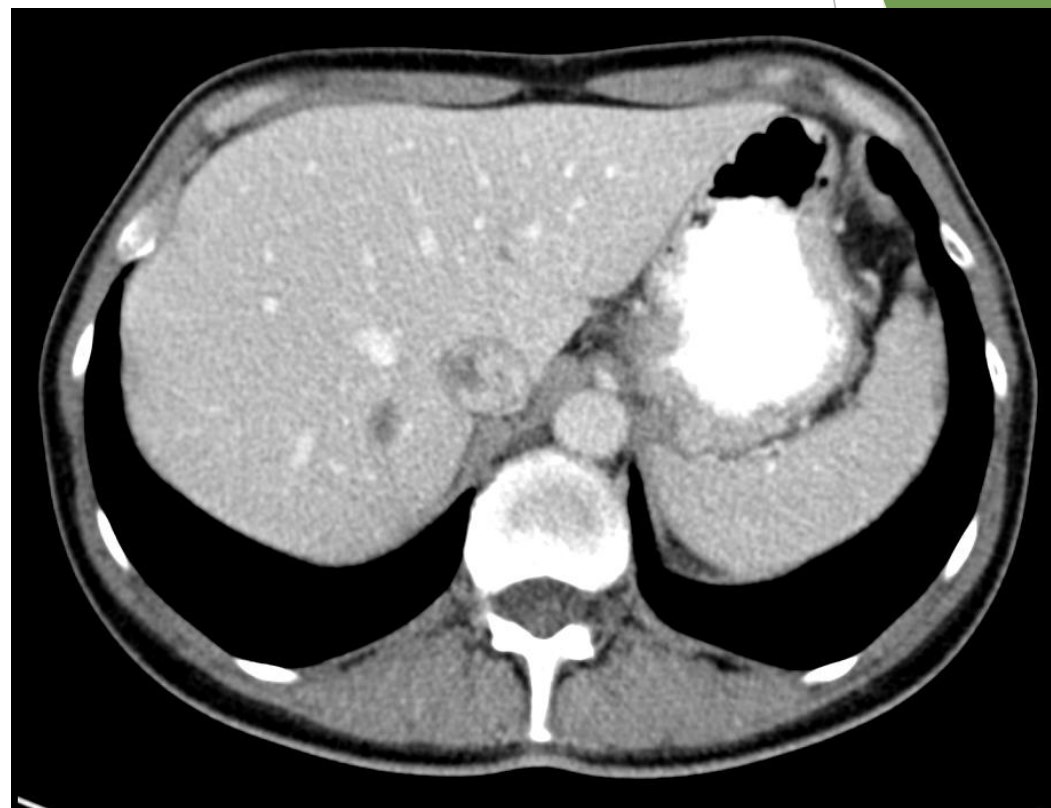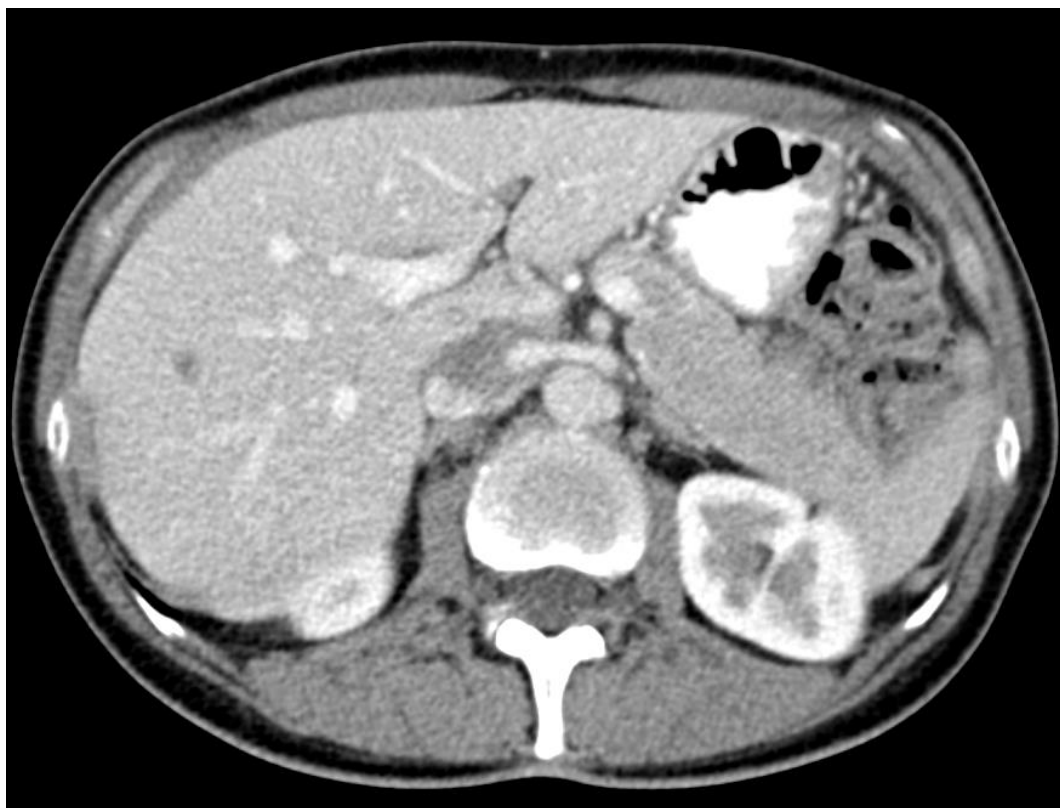## 55letá pacientka

- ▶ RA: matka C18 v 63, otec +75 AIM, bratr 58 zdráv, dcera 27 a syn 21 zdraví
- ▶ OA: neguje
- ▶ AA: neguj
- ▶ FA: neguje
- ▶ PA: analytička rizik
- ▶ SA: vdaná, žije s manželem

# Kazuistika - metastazující ca rekta

- ▶ dg. 13/10/2017 při preventivní prohlídce pozitivní TOCS
- ▶ kolonoskopie 20/10/2017 s nálezem ca rekta (5cm od análního kanálu v délce 20mm), biopticky verifikován: adenokarcinom, G3, RAS wt, BRAF wt, MSS
- ▶ EUS 26/10/2017 ca rekta s pozitivními uzlinami pararektální, cT3cN1
- ▶ CT trupu 26/10/2017 v pravém laloku jater 2 hypodenzní ložiska, SVII 10x15mm a SVIII 10x7mm

# Kazuistika - metastazující ca rekta



CT trupu 26.10.2017

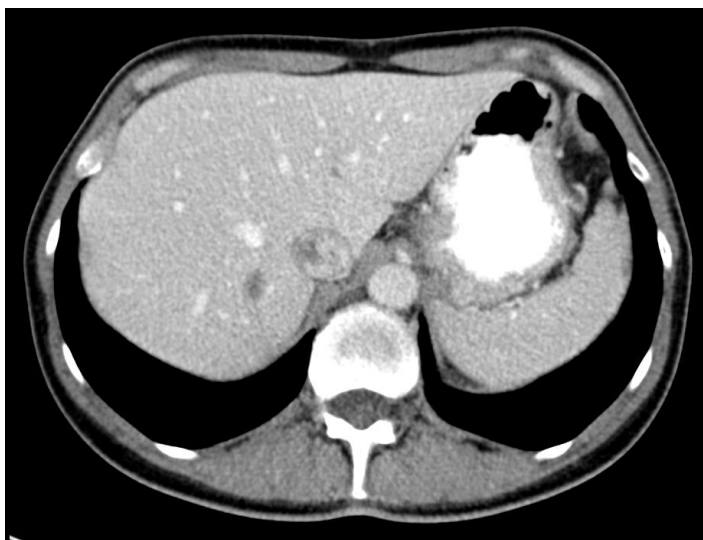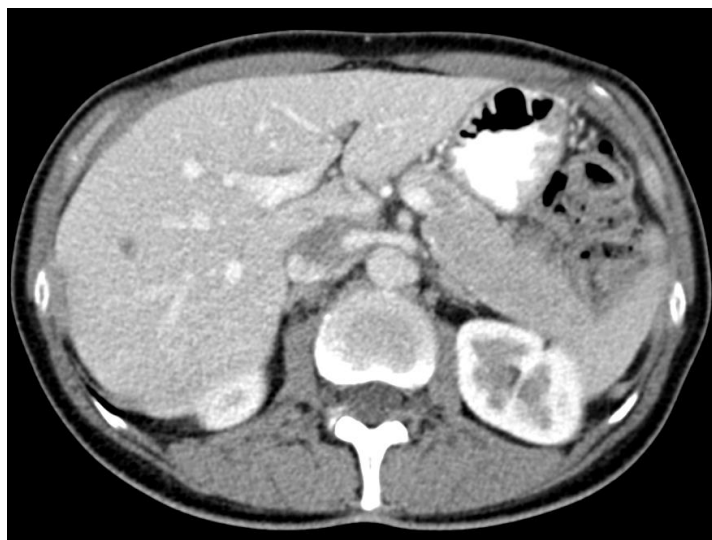# Q1: Jaký další postup byste zvolili?

- ▶ 1. nejprve jaterní resekce („liver first“)
- ▶ 2. nejprve resekce rekta
- ▶ 3. operace rekta i jaterních metastáz v jedné době
- ▶ 4. indukční chemoterapie s cílenou terapií

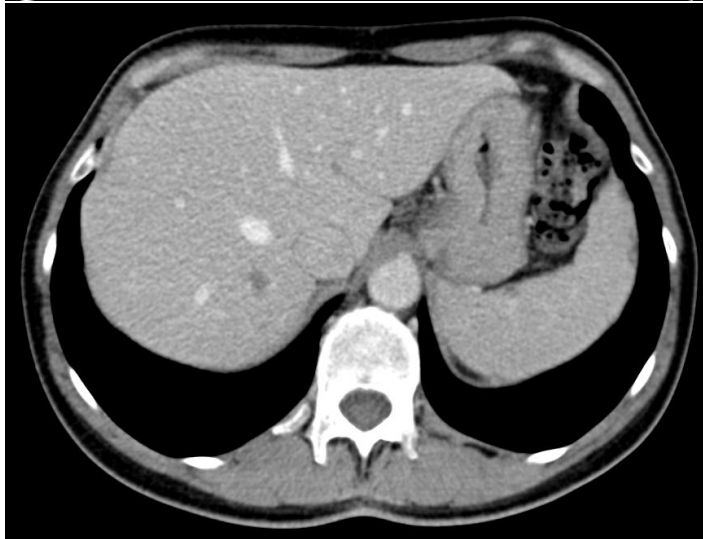
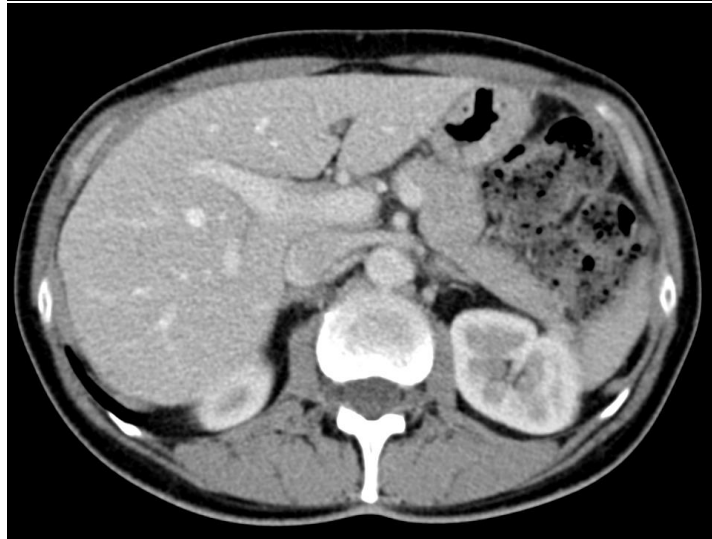# Kazuistika - metastazující ca rekta

- ▶ závěr indikačního semináře: indukční terapie s časným restagingem
- ▶ zahájila FOLFOX + cetuximab
- ▶ po 2 měsících (4 cyklech) proveden restaging

# Kazuistika - metastazující ca rekta



CT trupu  
26.10.2017



CT trupu  
05.01.2018

## Q2: Jaký další postup byste zvolili?

- ▶ 1. jaterní resekce
- ▶ 2. resekce rekta
- ▶ 3. operace rekta i jaterních metastáz v jedné době
- ▶ 4. (chemo)radioterapie primárního tumoru
- ▶ 5. pokračování chemoterapie s cílenou terapií



# Kazuistika - metastazující ca rekta

- ▶ závěr indikačního semináře: **operace v jedné době**
- ▶ **radioterapie ca rekta před operací?**

## Q3: Jaký další postup byste zvolili?

- ▶ 1. bez radioterapie
- ▶ 2. krátký protokol RT (5x5Gy)
- ▶ 3. dlouhý protokol RT (25x1,8-2Gy) + konkomitantně kapecitabin (825mg/m<sup>2</sup>)
- ▶ 4. RT až dle výsledku operace

# Kazuistika - metastazující ca rekta

- ▶ **krátký protokol RT (5x5Gy), 13.-17.1.2018**
- ▶ **st.p. hemihepatektomie l.dx. + totalní mesorektální excize, 22.2.2018**
- ▶ **ypT2N0(30/0+)M1(játra)**
- ▶ **regresivně změněný adenokarcinom rekta, G3; 1 jaterní metastáza regresivně změnění, druhé ložisko vazivo bez nádorových buněk**

## Q4: Jaký další postup byste zvolili?

- ▶ 1. bez adjuvance
- ▶ 2. kapecitabine
- ▶ 3. XELOX/FOLFOX
- ▶ 4. FOLFOX + cetuximab

## Q5: Jak dlouho byste podávali adjuvantní chemoterapii?

- ▶ 1. 3 měsíce
- ▶ 2. 6 měsíců
- ▶ 3. do progrese onemocnění nebo toxicity

# Kazuistika - metastazující ca rekta

- ▶ **bez adjuvance**
- ▶ t.č. kompletní remise (poslední CT trupu 01/2019)

**Děkuji za pozornost.**

The background features abstract, overlapping geometric shapes in various shades of green, ranging from light lime to dark forest green. These shapes are primarily located on the right side of the slide, creating a modern, layered effect. The rest of the slide is a plain white background.